

Сучасний комплексний підхід у лікуванні атрофічного вагініту у жінок менопаузального віку

В.О. Бенюк, В.В. Курочка, В.Ф. Олешко, А.А. Момот

Національний медичний університет імені О.О. Богомольця, м. Київ

Мета дослідження: оцінювання клінічної ефективності лікування атрофічного вагініту у жінок менопаузального віку за допомогою комбінованої терапії, до складу якої входять вагінальні свічки з вмістом гіалуронової кислоти.

Матеріали та методи. Проведено клініко-лабораторне обстеження 60 жінок віком від 50 до 65 років із атрофічним вагінітом. Основна група (30 хворих) з метою лікування отримувала комбіновану терапію: поєднання місцевого введення естрогену з інтравагінальним введенням препарату, що містить гіалуронову кислоту. Пацієнтки контрольної групи (30 жінок) отримували тільки місцеву терапію препаратами естрогену.

Результати. Після проведеного лікування у 100 % жінок основної групи та 63,3 % пацієнток контрольної групи ($p < 0,05$) встановлено клінічну та лабораторну ремісію. При цьому в основній групі клінічний ефект відзначений раніше порівняно з жінками контрольної групи. На фоні лікування діапазон балів Ньюджента в усіх жінок основної групи коливався від 0 до 3 балів, у контрольній групі нормальний стан біоценозу діагностований у 53,3% жінок, проміжний – у 20%, у 26,7% жінок критерії Ньюджента коливались у діапазоні від 6 до 10 балів.

Через 2 міс після закінчення терапії виявлено виражену ефективність проведеного лікування у 86,7 % пацієнток основної групи та у 53,3 % жінок контрольної групи ($p < 0,05$). У 46,7 % жінок контрольної групи відзначено появу рецидивів захворювання, що потребувало повторного курсу терапії. У хворих основної групи прояви атрофічного вагініту спостерігались лише у 13,3 % хворих.

Висновки. Проведене дослідження доводить високу ефективність свічок з вмістом гіалуронової кислоти у комплексному лікуванні атрофічного вагініту у жінок менопаузального віку, які подовжують міжрецидивний період та зменшують вираженість клінічної симптоматики рецидивів захворювання.

Ключові слова: постменопауза, атрофічний вагініт, мікробіоценоз піхви.

Modern integrated approach in the treatment of atrophic vaginitis in women of menopausal age

V.O. Benyuk, V.V. Kurochka, V.F. Oleshko, A.A. Momot

The objective: to evaluate the clinical effectiveness of treatment of atrophic vaginitis in menopausal women using combined therapy, which includes vaginal suppositories with hyaluronic acid.

Materials and methods. A clinical and laboratory examination of 60 women 50-65 years old with atrophic vaginitis was carried out. The main group (30 patients) received combined therapy: a combination of local estrogen with intravaginal insert of a drug with hyaluronic acid. The patients of the control group (30 women) received only local therapy with estrogens.

Results. Clinical and laboratory remission after the treatment was determined in 100 % of women in the main group and 63.3 % of patients in the control group ($p < 0.05$). At the same time, the clinical effect was observed earlier in persons in the main group compared to the women in the control group. After treatment, the range of Nugent scores in all women of the main group ranged from 0 to 3 points, in the control group a normal state of biocenosis was diagnosed in 53.3 % of patients, an intermediate state – 20 %, in 26.7 % of women Nugent criteria ranged from 6 to 10 points.

In 2 months after the end of therapy, 86.7 % of patients in the main group and 53.3 % of women in the control group had the high effectiveness of the treatment ($p < 0.05$). In 46.7 % of women in the control group, the recurrences of the disease were determined, which required a repeated course of therapy. Only in 13.3 % of patients in the main group, manifestations of atrophic vaginitis were observed.

Conclusions. The conducted study proves the high efficiency of suppositories containing hyaluronic acid in the complex treatment of atrophic vaginitis in women of menopausal age, which prolong the inter-recurrence period and reduce the severity of the clinical symptoms of disease recurrences.

Keywords: postmenopause, atrophic vaginitis, vaginal microbiocenosis.

Клімактеричний період є перехідним фізіологічним періодом життя жінки, під час якого на тлі вікових змін організму домінують інволютивні процеси у репродуктивній системі [1, 2, 3]. Незважаючи на те що клімактеричний період є закономірним процесом старіння, його перебіг у 50–70 % жінок супроводжується патологічними симптомами [4, 5, 6].

Атрофічний вагініт – найбільш поширений вид гінекологічної патології у пацієнток віком 55–60 років. Дана патологія істотно знижує якість життя жінок, а лікування

є актуальним та складним завданням сучасної медицини [7, 8]. Прогресуюче підвищення з віком частоти розвитку генітоуренальної атрофії пов'язують з дефіцитом естрогену, віковими метаболічними змінами у слизовій оболонці, судинних сплетеннях піхви, сечового міхура та сечовидільного каналу, у м'язах і зв'язках малого таза.

Відбувається стоншення слизової оболонки піхви, припинення проліферативних процесів у вагінальному епітелії, зменшення продукування глікогену епітеліальними клітинами, кількості або повне зникнення

лактобацил, підвищення рН [9, 10, 11]. До проявів вагінальної атрофії належать сухість і свербіж у піхві, дизуричні розлади, рецидивні вагінальні виділення, опущення стінок піхви, кровоточивість слизової оболонки піхви, сексуальні порушення [12, 13, 14].

Проблема лікування генітоуренальних розладів неоднозначна, перевагу віддають інтравагінальному введенню супозиторіїв з естрогеном. Вибір препаратів місцевих естрогенів є індивідуальним і залежить від тривалості постменопаузи, основних скарг, абсолютних і відносних протипоказань [15, 16]. Однак у разі припинення курсу місцевої гормональної терапії симптоматика атрофічного вагініту повертається і часто ускладнюється приєднанням вторинної інфекції [17, 18].

Мета дослідження: оцінювання клінічної ефективності у складі комбінованої терапії вагінальних свічок Верікса з вмістом гіалуронової кислоти у жінок менопаузального віку з атрофічним вагінітом.

МАТЕРІАЛИ ТА МЕТОДИ

Обстежено 60 жінок віком від 50 до 65 років з ознаками атрофічного вагініту. Діагноз встановлювали на підставі:

- клінічних даних: сухість, свербіж, дискомфорт у піхві, біль під час статевого акту, рецидивні вагінальні й контактні кров'янисті виділення;
- виявлення кольпоскопічних ознак атрофічного процесу: нерівний рельєф, червоний колір слизової оболонки з гіпертрофією запалених судин, що кровоточать у разі дотику, субатрофічні крововиливи, вторинне інфікування з гіперемією піхви, сірим нальотом і гнійними виділеннями [19].

Для визначення мікробіоценозу використовували критерій Ньюджента (бали від 0 до 10), який ґрунтується на результатах мікроскопії мазка та визначенні співвідношення морфотипів *Lactobacillus*, *G.vaginalis* і *Mobiluncus*. Нормальний стан біоценозу – 0–3 бали (домінує морфотип *Lactobacillus*), 4–6 балів – проміжний стан, понад 6 балів – бактеріальний вагіноз (домінують морфотипи *G.vaginalis* і *Mobiluncus*) [20].

У жінок у період постменопаузи у цитологічних і кольпоцитологічних мазках не визначаються поверхневі шари епітелію, відсутні каріопікноз і еозинофілія [21]. Для цього періоду характерний естатрофічний тип мазка, слизова оболонка складається з проміжних клітин, товстий шар проміжного епітелію характеризується захисною функцією щодо запалення та сприяє забезпеченню комфорту.

У разі зниження рівня естрогенів виникає термінальний стан атрофії – телеатрофія, чутливий до запалення з розвитком атрофічного вагініту. Проміжний тип – у виділеннях до 90% проміжні клітини, розташовані шарами, групами та окремо; поверхневі клітини поодинокі; індекс дозрівання 0/100/0; 0/90/10; 0/85/15. Атрофічний тип – превають парабазальні клітини, багато лейкоцитів, відсутні палички Додерлейна. У дослідження були включені жінки з телеатрофією із запальним фоном [22].

При проведенні терапії обстежених пацієнток розподілено на дві групи:

- основна група – 30 жінок, які отримували запропоновану комплексну терапію: інтравагінальне введення супозиторіїв з естрогеном у комбінації

з вагінальними свічками Верікса з вмістом гіалуронової кислоти;

- контрольну групу сформували з 30 пацієнток, які отримували лише інтравагінальне введення супозиторіїв з естрогеном за загальноприйнятою схемою [23].

До складу свічок Верікса входить гіалуронова кислота, екстракт насіння центели азійської, екстракт календули, екстракт алое, ефірна олія чайного дерева.

Гіалуронова кислота як природний полісахарид покриває слизову оболонку піхви, створює захисний бар'єр, сприяє загоєнню та усуненню запальної реакції (зменшує почервоніння), зміцненню стінок піхви, проявляє зволожувальні властивості у разі сухості слизової оболонки піхви.

Екстракт календули справляє протизапальний ефект, пришвидшує процеси відновлення, виявляє протигрибкові, антимікробні, захисні та імуностимульовальні властивості [24].

Екстракт алое сприяє посиленню місцевого імунітету, відновленню тканинного обміну речовин, завдяки чому проявляє ранозагоювальні, протимікробні і протизапальні властивості, усуває запалення та подразнення, стимулює відновлення слизової оболонки піхви. Алое містить вітамін С, який пригнічує ріст патогенних бактерій, забезпечує зниження рН піхви, сприяє відновленню оптимальних показників рН і підтримці нормальної мікрофлори піхви.

Ефірна олія чайного дерева виявляє потужні протизапальні, протигрибкові та бактерицидні властивості. Біологічно активні речовини чайного дерева зволожують слизову оболонку піхви.

Екстракт насіння центели азійської володіє антиоксидантними, регенеративними і антисептичними властивостями, стимулює синтез колагену, сприяє епітелізації та зміцненню стінок піхви [25, 26].

Ступінь регенерації ектоцервіксу та ефективність лікування оцінювали кольпоскопічно, бактеріоскопічно та кольпоцитологічно через 14 днів та через 2 міс після лікування. Критерії вилікування: кольпоскопічно – повна репарація епітелію шийки матки, відсутність деформацій епітелію шийки матки, відсутність запалених судин; цитологічно – нормальне відновлення структури клітин, нормальний вагінальний біоценоз; кольпоцитологічно – естатрофічний тип мазка [27, 28].

РЕЗУЛЬТАТИ ДОСЛІДЖЕННЯ ТА ЇХ ОБГОВОРЕННЯ

Обстежено 60 жінок віком від 50 до 65 років з ознаками атрофічного вагініту. У 36,7 % пацієнток діагноз встановлений вперше, у 63,3 % уже застосовували попередні курси лікування атрофічного вагініту, що підтверджує високу частоту рецидивів і тимчасовий терапевтичний ефект (рис. 1).

Цитологічно та кольпоцитологічно в усіх жінок, включених до дослідження, відзначали запальний тип та виражену атрофію епітелію з дистрофічними змінами. Під час проведення бактеріоскопічного дослідження у жінок з атрофічним вагінітом найчастіше виявляли *E.coli* – 86,7%, *Staphylococcus* – 78,3%. Серед виділених бактеріологічним методом інфекційних

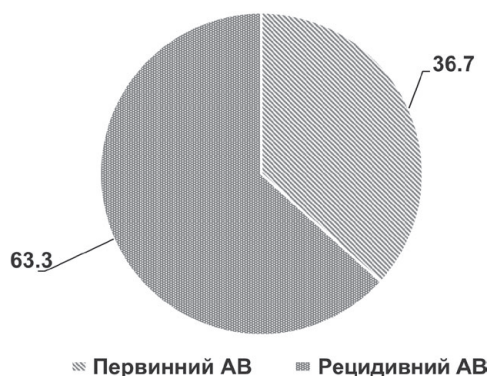


Рис. 1. Частота первинного та рецидивного атрофічного вагініту (АВ) в обстежуваних жінок (n=60), %

агентів фіксували умовно-патогенні, патогенні аеробні та анаеробні бактерії (рис. 2).

Клінічну та лабораторну ремісію після проведеного лікування відзначали у 100% жінок основної групи та 63,3% пацієнок контрольної групи ($p < 0,05$). При цьому в основній групі клінічний ефект фіксували раніше порівняно з жінками контрольної групи. Отже, у пацієнок основної групи спостерігався виражений протизапальний ефект та прискорення регенеративних процесів порівняно з групою контролю (таблиця).

Як свідчать дані таблиці, наявність естатрофічного типу мазка після отриманої терапії виявлена у 86,7% жінок основної групи. У 10% пацієнок діагностований телеатрофічний тип мазка з переважанням проміжних клітин, у 3,3% жінок фіксували змішаний поверхнево-проміжний тип. Ці дані свідчать про відновлювальну, протизапальну та дозрівальну функцію слизової оболонки у жінок на тлі застосування вагінальних свічок з гіалуруновою кислотою.

У 46,7% жінок контрольної групи спостерігався переважно телеатрофічний тип мазка із запальним фоном, проміжний тип виявлений у 53,3% пацієнок. Під час бактеріоскопічного дослідження після лікування у хворих основної групи з естатрофією виявлені лактобактерії, поодинокі коки, а у пацієнок з телеатрофією лактобактерії були відсутні, виділяли невелику кількість кокової мікрофлори. У жінок контрольної групи фіксували більш варіабельну кокову та диплококову мікрофлору, лактобактерії були відсутні.

Діапазон балів Ньюджента після проведеного лікування в усіх жінок основної групи коливався від 0 до 3

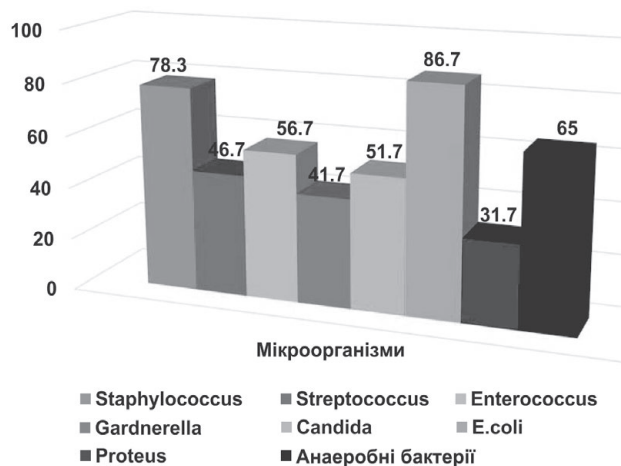


Рис. 2. Інфекції, що найчастіше асоціюються з атрофічним вагінітом в обстежуваних жінок (n=60), %

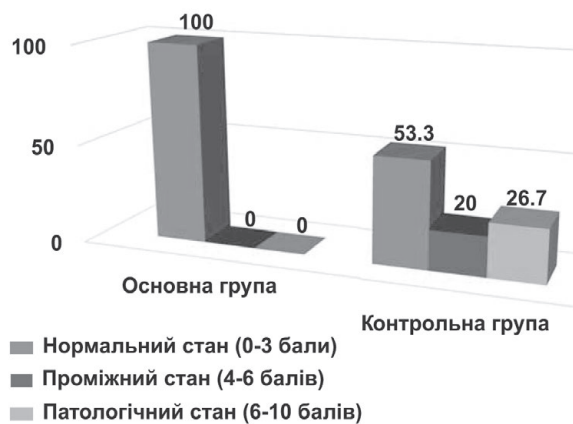


Рис. 3. Стан біоценозу піхви обстежуваних жінок після лікування, %

балів. У контрольній групі нормальний стан біоценозу діагностований у 53,3% жінок, проміжний – у 20%. У 26,7% жінок критерії Ньюджента коливались у діапазоні від 6 до 10 балів, переважали анаеробні мікроорганізми, перш за все бактероїдоформні мобілонкусподібні. «Ключові» клітини визначали у 40% хворих (рис. 3).

Наявність мікроорганізмів, що залишилися після санації у жінок контрольної групи, у відновлювальний

Цитологічна та кольпоцитологічна характеристика обстежених груп після лікування, %

Група		Кольпоцитологічна характеристика					
		Парабазально-базальні клітини, %	Індекс дозрівання	Проміжний тип	Індекс дозрівання	Поверхнево-проміжний тип	Індекс дозрівання
Основна	До лікування	100	100/0/0	0	-	0	
	Після лікування	10	40/60/0	86,7	20/80/0	3,3	15/60/25
Контрольна	До лікування	100	100/0/0	0	-	0	
	Після лікування	46,7	80/20/0	53,3	45/55/0	0	
p		<0,05		<0,05		<0,05	

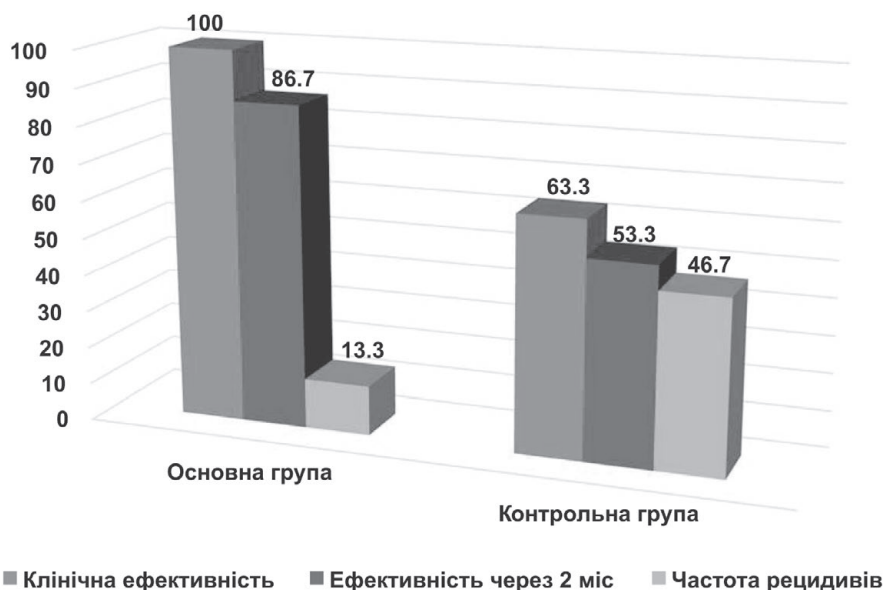

Рис. 4. Клінічна ефективність лікування жінок з атрофічним вагінітом, %

період зумовила патологічний репаративний процес та зміни, характерні для персистувального запалення.

За даними кольпоскопії, у всіх жінок основної групи та 63,3 % пацієток групи контролю (рис. 4) відзначали повне відновлення епітелію шийки матки після отриманого лікування ($p < 0,05$). Основними кольпоскопічними критеріями якісної репарації шийки матки були: наявність багат шарового плоского епітелію рівномірної та нормальної товщини, рожевого забарвлення слизової оболонки, що свідчить про її адекватне гормональне насичення та відсутність атрофії.

У 36,7% пацієток контрольної групи ефективність призначеної терапії була недостатньою, що проявлялось неповною репарацією ектоцервіксу з наявністю рельєфної, нерівномірної слизової оболонки з вогнищами атрофії, субатрофії епітелію.

Контрольні обстеження через 2 міс після закінчення терапії визначили виражену ефективність проведеного лікування у 86,7 % пацієток основної групи та 53,3 % жінок контрольної групи ($p < 0,05$).

У 46,7% жінок контрольної групи відзначено появу рецидивів захворювання, що потребувало повторного курсу терапії. У хворих основної групи прояви атрофічного вагініту спостерігались лише у 13,3 % пацієток, він перебігав з меншою вираженістю клінічних ознак ($p < 0,05$).

Слід зазначити, що серед обстежених пацієток обох груп лікування не супроводжувалось виникненням будь-яких терапевтичних ускладнень, місцевих та загальних алергійних реакцій.

ВИСНОВКИ

Проведене дослідження доводить ефективність свічок з вмістом гіалуронової кислоти Верікса у комплексному лікуванні атрофічного вагініту у жінок менопаузального віку. Отримані дані свідчать про їхній сприятливий вплив на відновлювальну, протизапальну та дозрівальну функції слизової оболонки піхви. Уміст жиророзчинного компонента «Естерін В-02» сприяє поступовому вивільненню діючої речовини та рівномірному обволіканню, що підвищує терапевтичний ефект.

Застосування вагінальних свічок Верікса зумовлює усунення суб'єктивних і клінічних проявів захворювання та сприяє профілактиці вагінальних інфекцій.

Вагінальні свічки Верікса запобігають рецидивуванню проявів атрофічного вагініту (утричі рідше порівняно з групою контролю), максимально подовжують міжрецидивний період та зменшують вираженість клінічної симптоматики рецидивів захворювання.

Відомості про авторів

Бенюк Василь Олександрович – д-р мед. наук, проф., завідувач кафедри акушерства і гінекології №3 Національного медичного університету імені О.О. Богомольця, м. Київ; тел.: +38 (044) 405-60-33

ORCID: 0000-0002-5984-3307

Курочка Валентина Валеріївна – канд. мед. наук, асистент кафедри акушерства і гінекології №3 Національного медичного університету імені О.О. Богомольця, м. Київ. E-mail: kurochkav78@gmail.com

ORCID: 0000-0001-6800-310X

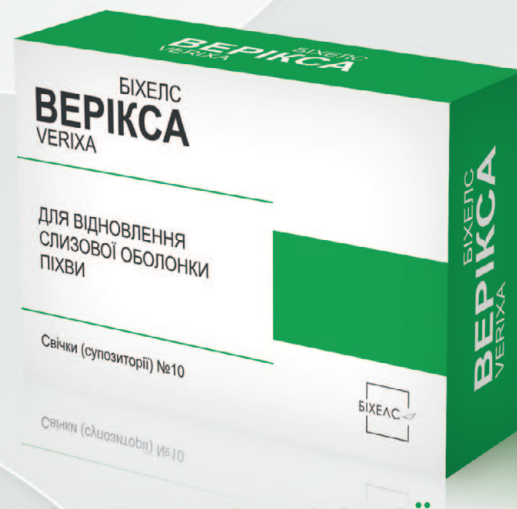Олешко Віктор Федорович – канд. мед. наук, асистент кафедри акушерства і гінекології №3 Національного медичного університету імені О.О. Богомольця, м. Київ. E-mail: docolv@gmail.com

ORCID: 0000-0003-2493-2892

Момот Альона Анатоліївна – аспірант кафедри акушерства і гінекології №3 Національного медичного університету імені О.О. Богомольця, м. Київ

VERIXA ВЕРІКСА

- ✓ При ерозії шийки матки
- ✓ При атрофічних змінах слизової оболонки піхви
- ✓ При запальних станах піхви



5 КОМПОНЕНТІВ ДЛЯ ВІДНОВЛЕННЯ І ЗВОЛОЖЕННЯ СЛИЗОВОЇ ОБОЛОНКИ ПІХВИ ТА ШИЙКИ МАТКИ



ГІАЛУРОНОВА КИСЛОТА 5 МГ

Природний полісахарид покриває слизову оболонку піхви, створює захисний бар'єр, сприяє загоєнню.



ЕКСТРАКТ КАЛЕНДУЛИ 60 МГ

Сприяє протизапальному ефекту, пришвидшує процеси відновлення, виявляє протигрибкові, антимікробні, захисні, імуностимулюючі властивості.



ЕКСТРАКТ ЦЕНТЕЛИ АЗІАТСЬКОЇ 20 МГ

Виявляє антиоксидантні, регенеративні і антисептичні властивості, стимулює синтез колагену, сприяє епітелізації та зміцненню стінок піхви.



ЕКСТРАКТ АЛОЕ ВЕРА 60 МГ

Сприяє підсиленню місцевого імунітету, відновленню тканинного обміну речовин, завдяки чому проявляє ранозагоювальні, протимікробні і протизапальні властивості, усуває запалення та подразнення, стимулює відновлення слизової оболонки піхви.



ЕФІРНА ОЛІЯ ЧАЙНОГО ДЕРЕВА 2 МГ

Виявляє потужні протизапальні, протигрибкові, бактерицидні властивості. Біологічно активні речовини чайного дерева зволожують слизову оболонку піхви.

ВЕРІКСА

КОЛИ МОЖНА ВИКОРИСТОВУВАТИ ВЕРІКСУ:

сприяє зміцненню стінок піхви після діатермокоагуляції, лазерної терапії і кріотерапії шийки матки або піхви

сприяє протизапальному ефекту, пришвидшує процеси відновлення

створює захисний бар'єр, сприяє загоєнню

проявляє зволожуючі властивості

В складі комбінованої терапії для відновлення слизової оболонки при запальних станах піхви

З метою відновлення слизової оболонки піхви у жінок, після використання агресивних методів лікування

З метою відновлення слизової оболонки піхви після вагінальних операцій

З метою відновлення слизової оболонки піхви після затяжних пологів

При вікових змінах стану слизової оболонки піхви

При сухості слизової оболонки піхви

Information about the authors

Beniuk Vasyi O. – Doctor of Medical Sciences, Professor, Head of the Department of Obstetrics and Gynecology No. 3, Bogomolets National Medical University, Kyiv; tel.: +38(044) 405-60-33

ORCID: 0000-0002-5984-3307

Kurochka Valentyna V. – MD, PhD, Assistant of the Department of Obstetrics and Gynecology No. 3, Bogomolets National Medical University, Kyiv. *E-mail: kurochkavv78@gmail.com*

ORCID: 0000-0001-6800-310X

Oleshko Viktor V. – MD, PhD, Assistant of the Department of Obstetrics and Gynecology No. 3, Bogomolets National Medical University, Kyiv. *E-mail: docolv@gmail.com*

ORCID: 0000-0003-2493-2892

Momot Aliona A. – MD, PhD student of the Department of Obstetrics and Gynecology No. 3, Bogomolets National Medical University, Kyiv

ПОСИЛАННЯ

- Kosilova SE. Search for new methods of treatment and prevention of atrophic vaginitis in the postmenopausal period. *Health of woman.* 2019;1(137):110-2. doi: 10.15574/HW.2019.137.110.
- Gold EB, Crawford SL, Avis NE, Crandall CJ, Matthews KA, Waetjen LE, et al. Factors related to age at natural menopause: longitudinal analyses from SWAN. *Am J Epidemiol.* 2013;178:70-83. doi: 10.1093/aje/kws421.
- Tovstanovska VO, Prylutska AB, Prylutsky AI, Koval OV. A new approach in the treatment of women with atrophic colpitis. *Health of woman.* 2013;8:137-9.
- Kishakevich IT, Konar RS. Correction of dysmetabolic manifestations in perimenopausal and early menopausal women against the background of fibrocystic mastopathy. *Reprod Endocrinol.* 2016;4:82-6. doi: 10.18370/2309-4117.2016.30.82-86.
- National consensus on management of menopausal patients. *Reprod Endocrinol.* 2016;1(27):8-25.
- Vikstrom J, Spetz Holm AC, Sydsjo G, Marcusson J, Wressle E, Hammaré M, et al. Hot flushes still occur in a population of 85-year-old Swedish women. *Climacteric.* 2013;16(4):453-9. doi: 10.3109/13697137.2012.727199.
- Benyuk VO, Nikonyuk TR, Kovalyuk TV. Experience in restoring normocenosis of the vagina during the treatment of bacterial vaginosis in reproductive women. *Health of woman.* 2019;1(137):96-100. doi: 10.15574/HW.2019.137.96.
- Qiu C, Chen H, Wen J, Pengli Z, Lin F, Huang B, et al. Associations between age at menarche and menopause with cardiovascular disease, diabetes, and osteoporosis in Chinese women. *J Clin Endocrinol Metab.* 2013;98(4):1612-21. doi: 10.1210/jc.2012-2919.
- Bulavenko OV, Rud VO, Bosiy SA. Correction of biocenosis of the vagina using Lactagel after gynecological operations. *Women's health.* 2017;7:116-8.
- Kroenke CH, Caan BJ, Stefanick ML, Anderson G, Brzyski R, Johnson KC, et al. Effects of a dietary intervention and weight change on vasomotor symptoms in the Women's Health Initiative. *Menopause.* 2012;19(9):980-8. doi: 10.1097/gme.0b013e31824f606e.
- Elavsky S, Gonzales JU, Proctor DN, Williams N, Henderson WW. Effects of physical activity on vasomotor symptoms: examination using objective and subjective measures. *Menopause.* 2012;19(10):1095-103. doi: 10.1097/gme.0b013e31824f8fb8.
- Dubossarska ZM. Optimization of treatment tactics and prevention of relapses of bacterial vaginosis and urogenital disorders in women in the perimenopausal period. *Health of woman.* 2016;4(110):112-6. doi: 10.15574/HW.2016.110.112.
- Ivanyuk OI, Yarnykh TG, Yevtushenko OM. Market review of drugs for the prevention and treatment of urogenital symptoms in the pre- and postmenopausal period. *Social Pharm Health Care.* 2019;4(5):66-78. doi: 10.24959/sphhcj.19.163.
- Mishra GD, Kuh D. Health symptoms during midlife in relation to menopausal transition: British prospective cohort study. *BMJ.* 2012;344:e402. doi: 10.1136/bmj.e402.
- Ruban EI, Yarnykh TG. Hyaluronic acid and its role in the human body. Prospects for the development of biology, medicine and pharmacy: materials of the IV International. science conf. of young scientists and students, Shymkent, December 9-10. 2016. Shymkent, 2016;9(7):28-9. doi: 10.3390/cells9071743.
- Popkov AV. Local estrogens in the treatment of vaginal atrophy. *Health of woman.* 2019;5:38-41. doi: 10.1002/14651858.CD001500.pub3.
- Harlow SD, Gass M, Hall JE, Lobo R, Maki P, Rebar RW, et al. Executive Summary of the Stages of Reproductive Aging Workshop + 10. *Menopause.* 2012;19(4):387-39. doi: 10.1097/gme.0b013e31824d8f40.
- Romaschenko OV, Melnikov SM, Bilogolovska W, Khozhava MM. Determination of the frequency of genitourinary menopausal syndrome and female sexual dysfunctions. *Urol.* 2018;2(22):61-5. doi: 10.1016/j.jxsm.2021.05.004.
- Ivaniuk OI, Yarnykh TG, Kovalevska IV. Determination of the bioadhesion indicators of vaginal gel with resveratrol and hyaluronic acid. *EUREKA: Health Sciences.* 2019;2:33-9. doi: 10.21303/2504-5679.2019.00880.
- Zaichenko GV, Gorchakova NO, Stryga OA, Yakovleva NYu, Ruban OI. Aspects of pharmacodynamics and clinical pharmacology of hyaluronic acid. *Herald Problems Biol Med.* 2017;1(135):33-42.
- Villiers TJ, Pines A, Panay N, Archer DF, Baber RJ, Davis SR, et al. Updated 2013 International Menopause Society recommendations on menopausal hormone therapy and preventive strategies for midlife health. *Climacteric.* 2013;16(3):316-37. doi: 10.3109/13697137.2013.795683.
- De Villiers TJ, Gass ML, Haines CJ, Hall JE, Lobo RA, Pierroz DD, et al. Global Consensus Statement on menopausal hormone therapy. *Climacteric.* 2013;16:203-4. doi: 10.3109/13697137.2013.771520.
- Simon JA. What if the Women's Health Initiative had used transdermal estradiol and oral progesterone instead? *Menopause.* 2014;21(7):769-83. doi: 10.1097/GME.000000000000169.
- Pinkerton JV, Abraham L, Bushmakina AG, Cappelleri JC, Racketa J, Shi H, et al. Evaluation of the efficacy and safety of bazedoxifene/ conjugated estrogens for secondary outcomes including vasomotor symptoms in postmenopausal women by years since menopause in the Selective Estrogens, Menopause and Response to Therapy (SMART) Trials. *J Womens Health (Larchmt).* 2014;23(1):18-28. doi: 10.1089/jwh.2013.4392.
- Mirkin S, Komm BS, Pan K, Chines AA. Effects of bazedoxifene/conjugated estrogens on endometrial safety and bone in postmenopausal women. *Climacteric.* 2013;16(3):338-46. doi: 10.3109/13697137.2012.717994.
- Portman DJ, Bachmann GA, Simon JA. Ospemifene, a novel selective estrogen receptor modulator for treating dyspareunia associated with postmenopausal vulvar and vaginal atrophy. *Menopause.* 2013;20(6):623-30. doi: 10.1097/gme.0b013e318279ba64.
- Simon J, Portman D, Mabey RG. Long-term safety of ospemifene (52-week extension) in the treatment of vulvar and vaginal atrophy in hysterectomized postmenopausal women. *Maturitas.* 2014;77(3):274-81. doi: 10.1016/j.maturitas.2013.12.005.
- Shams T, Firwana B, Habib F, Alshahrani Abeer, Alnoh Badria, Murad MH, et al. SSRIs for hot flashes: a systematic review and meta-analysis of randomized trials. *J Gen Intern Med.* 2014;29(1):204-13. doi: 10.1007/s11606-013-2535-9.

Стаття надійшла до редакції 03.06.2022. – Дата першого рішення 10.06.2022. – Стаття подана до друку 15.07.2022